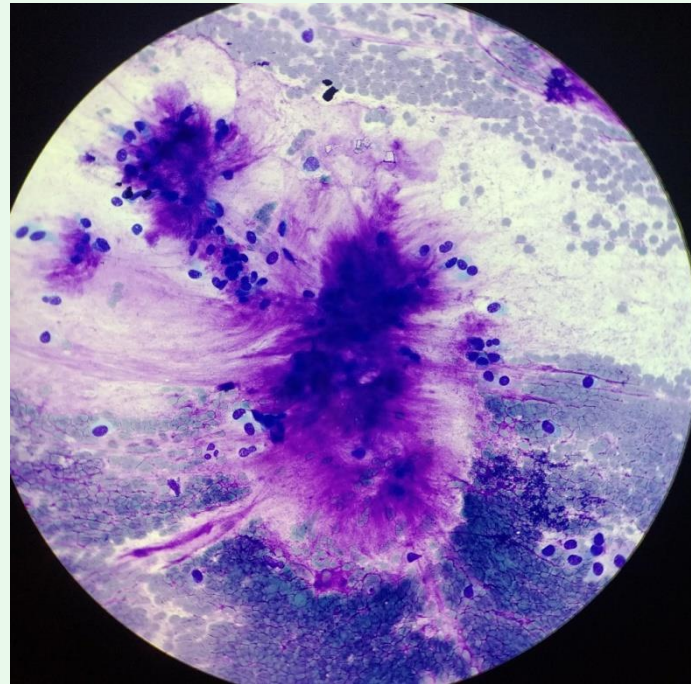




LIII REUNIÓN TERRITORIAL DE LA REGIÓN DE MURCIA



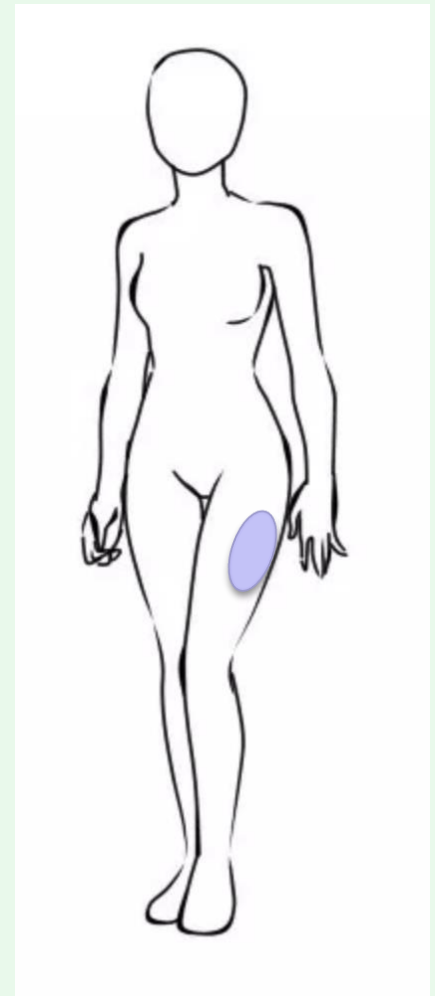
*Real Academia de Medicina
y Cirugía de Murcia
10 Enero 2020*

*Ana Ortiz González, Alberto Sánchez Espinosa, David Sánchez
Gutiérrez, Elena Guillén Saorín, Estela Aguilar Navarro, M^a José
Sánchez de las Matas Garre*

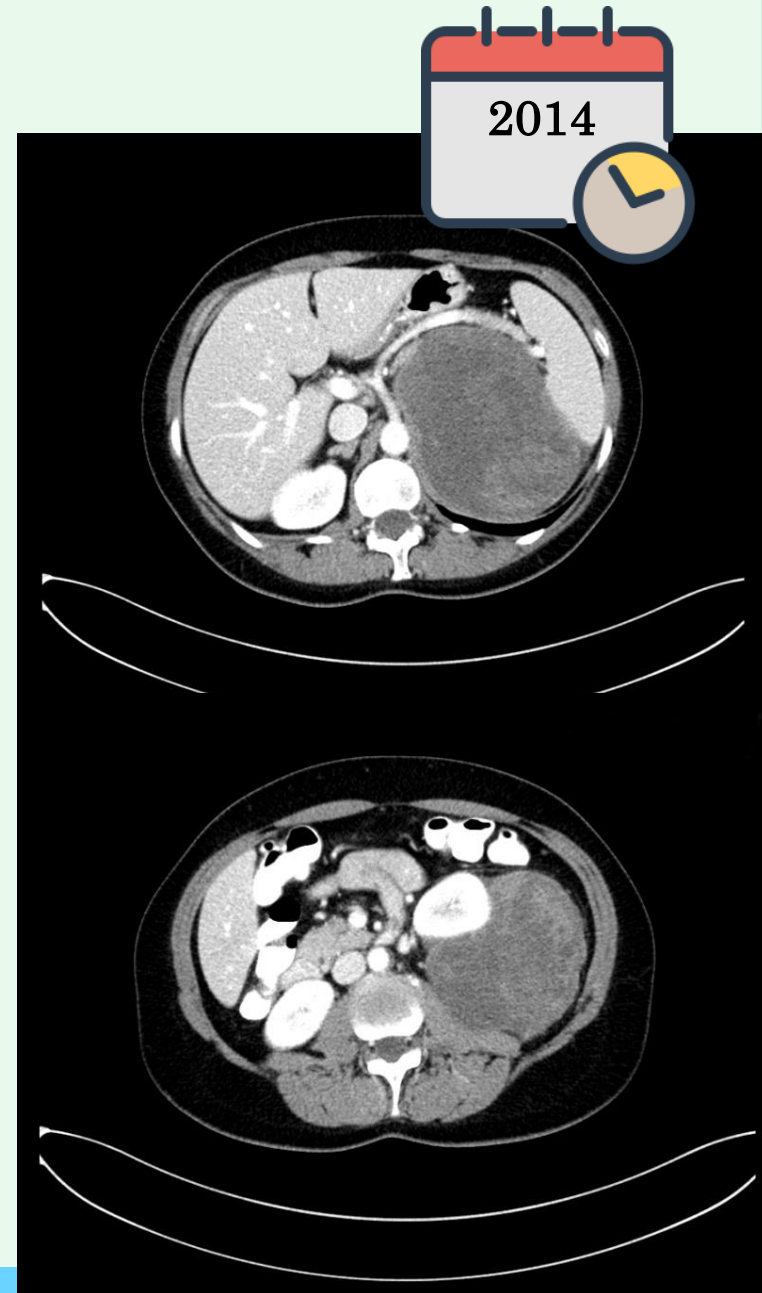Caso clínico



- Mujer de 45 años que consulta por presentar una **tumoración en cara posterior del muslo izquierdo**
- **Biopsia nº1 (2009)**
 - ✦ Múltiples fragmentos polilobulados que miden agrupados 20 x 11 x 5,5 cm
 - ✦ Dtco: **TOP SECRET**
- **Plan: exéresis de la lesión**, RT adyuvante (DT= 50 Gy) y controles semestrales



- En *Marzo 2014* como hallazgo casual por seguimiento en la consulta de digestivo se observa por eco una **masa retroperitoneal**
- **TC abdominopélvico**
 - ✦ Gran masa de 14,8 x 9 x 12,2 cm de **densidad de partes blandas** en espacio perirrenal izquierdo
- En *Mayo 2014* se realiza **laparotomía subcostal bilateral** con **resección completa** de la tumoración junto a riñón izquierdo



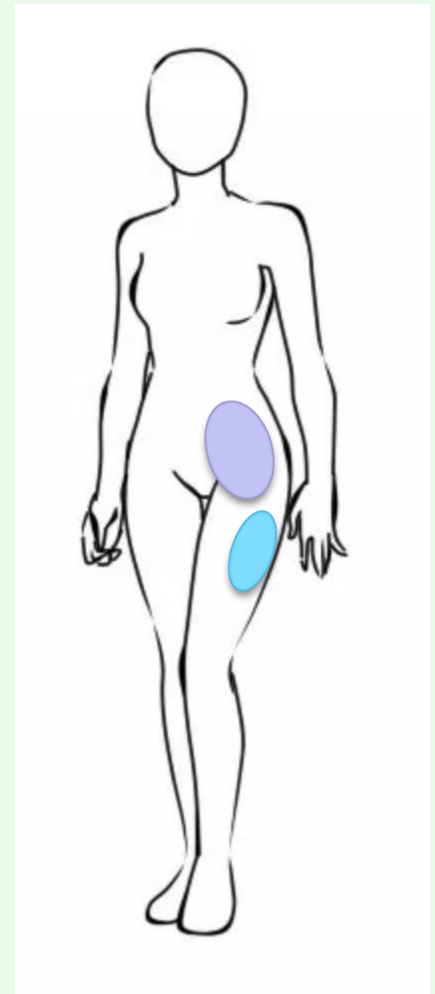
Caso clínico

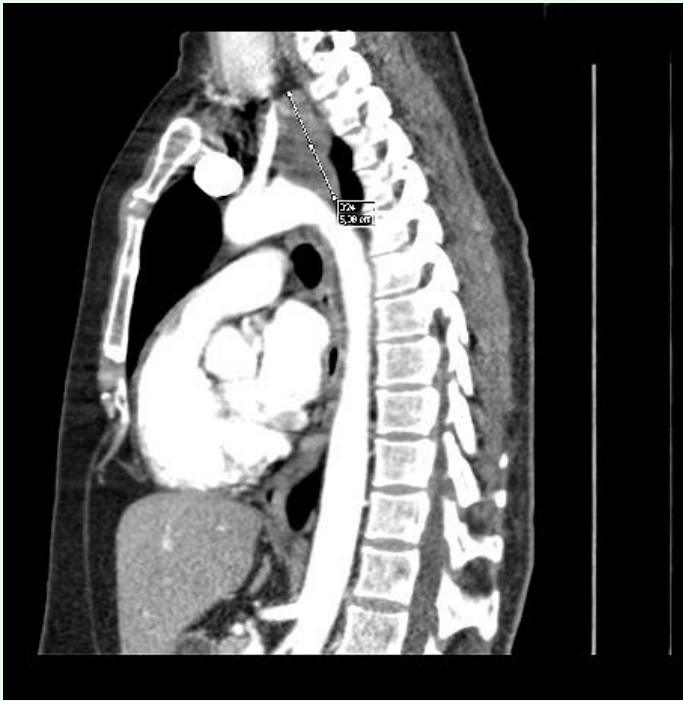


- Biopsia nº2 (2014)

- ✦ Nódulo de 15 x 9,5 que contiene polo renal, que presenta superficie lobulada y al corte presenta coloración amarillenta y aspecto mixoide
- ✦ Dtco: **TOP SECRET** ...de 15 cm, con metástasis de 0,9 cm en corteza renal

- Plan: completar estudio de extensión con TC torácico y RMN de extremidad inferior izquierda





TC torácico:

Dos masas en mediastino superior de 3 y 4 cm de diámetro mayor

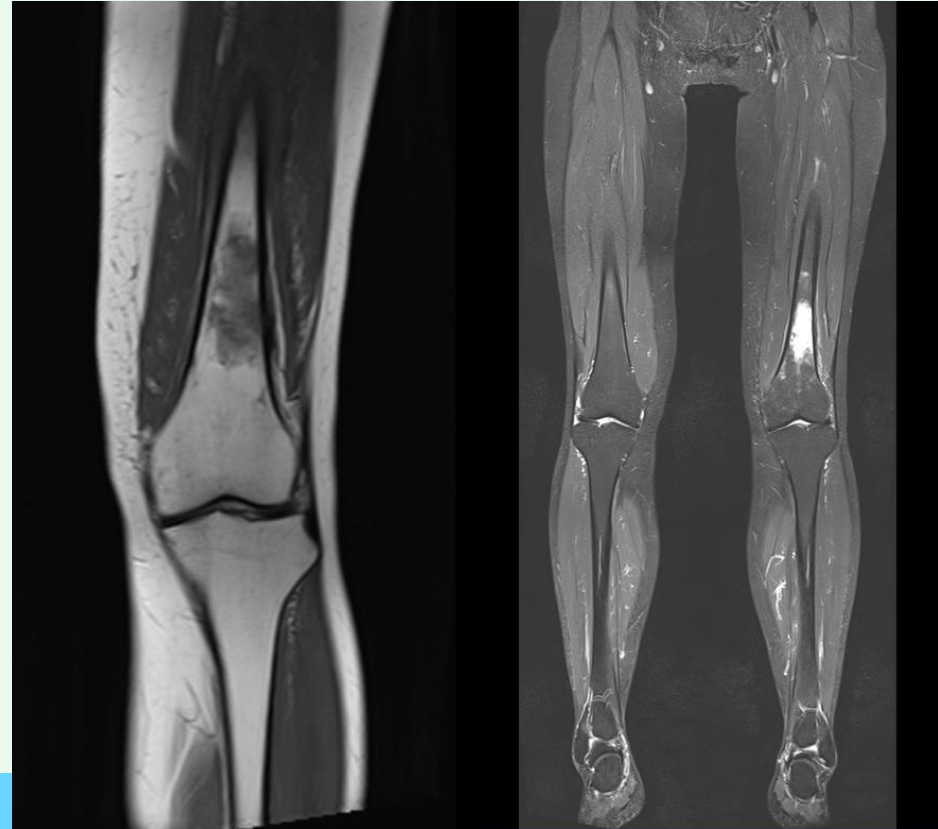
Plan CMD sarcomas HUVA

(10/06/2014) se decide EBUS de lesión mediastínica y biopsia ósea

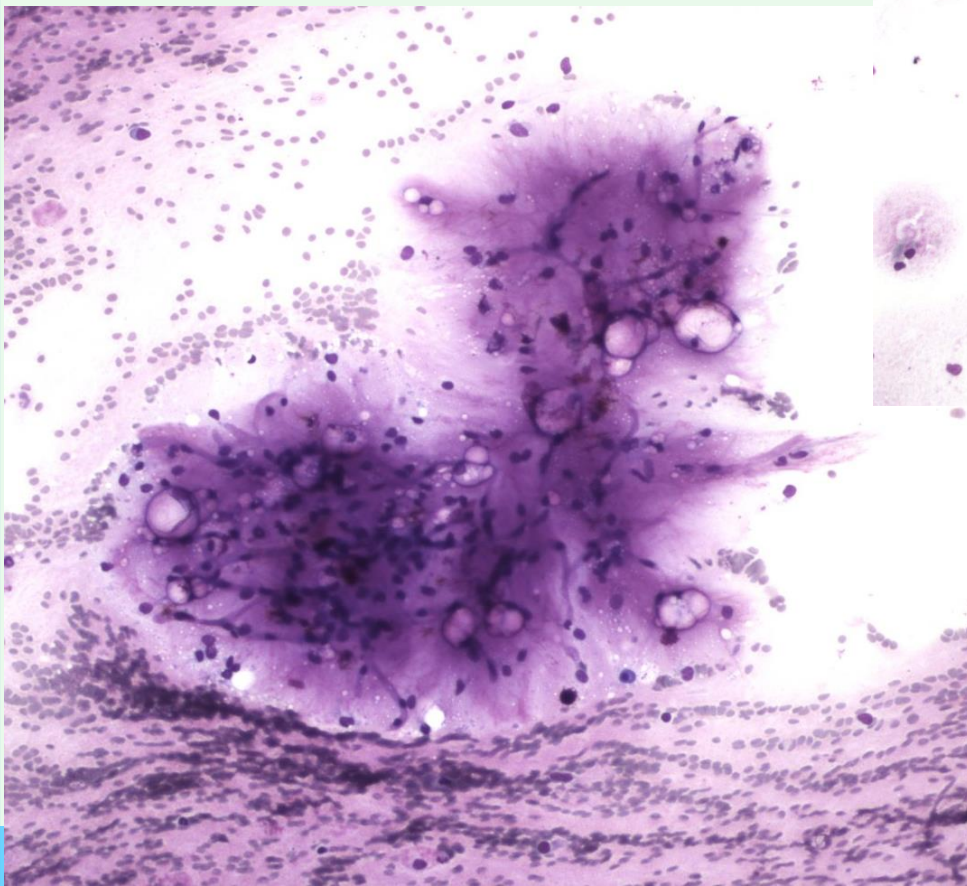
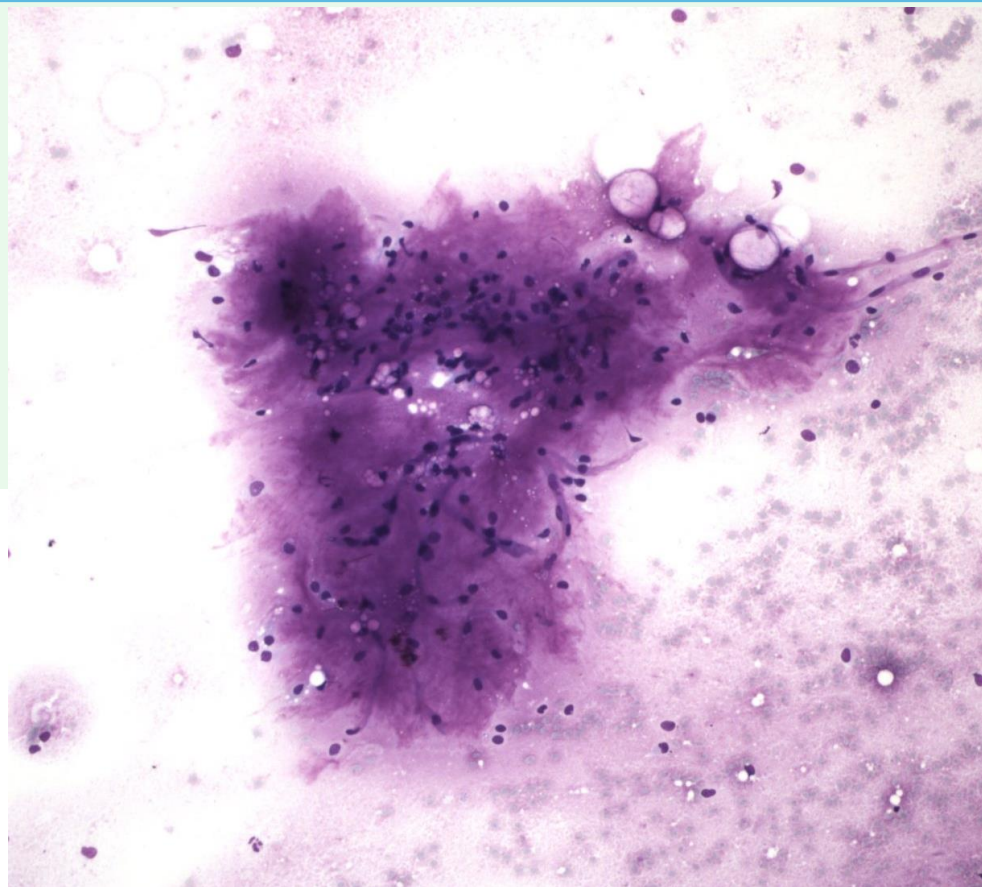
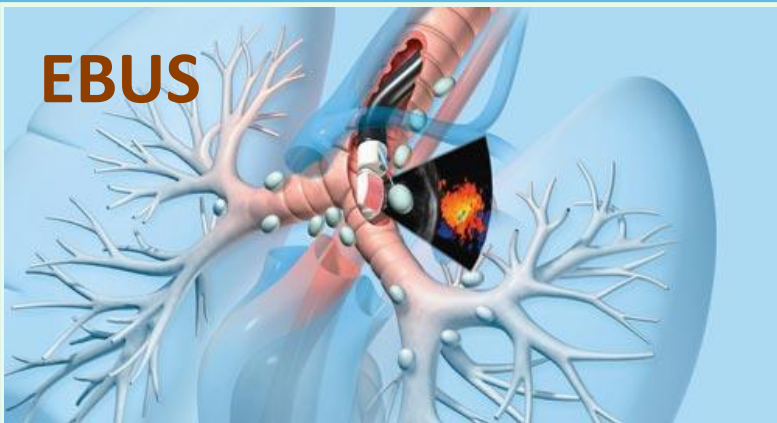RMN extremidad inferior:

Lesión endomedular en tercio medio-distal de diáfisis femoral izquierda de 10 cm de eje longitudinal

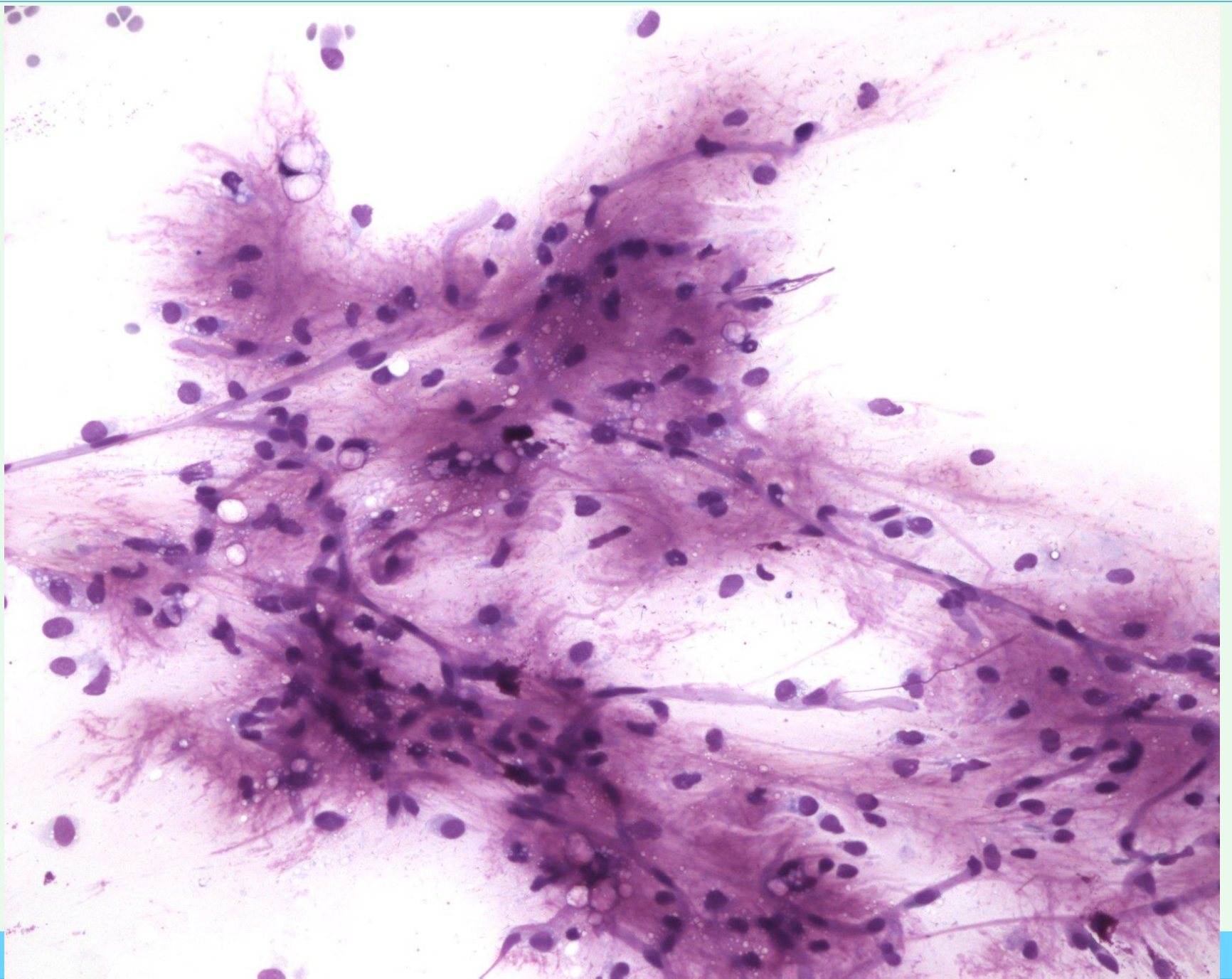
Plan: Biopsia nº3: hueso necrótico



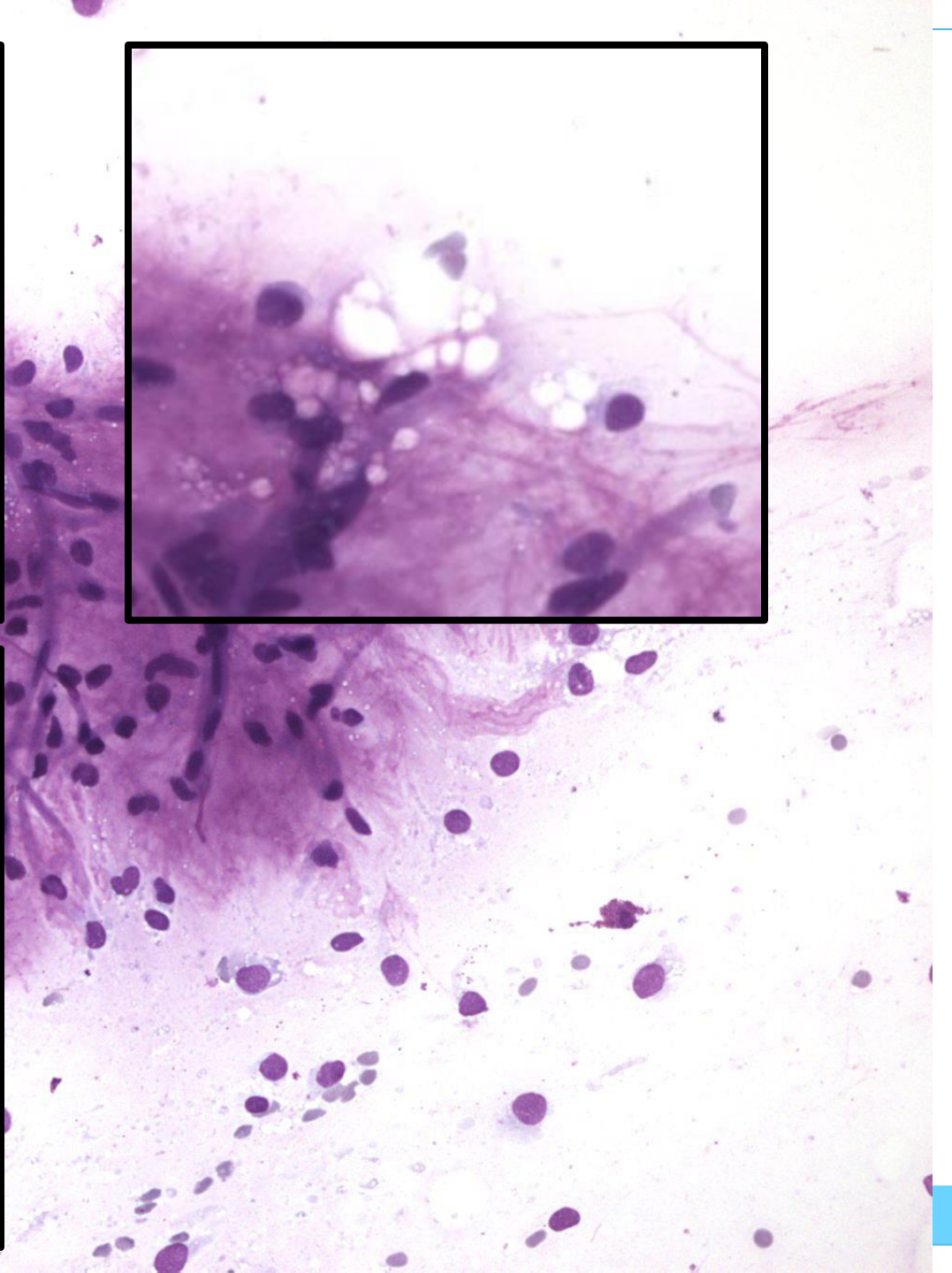
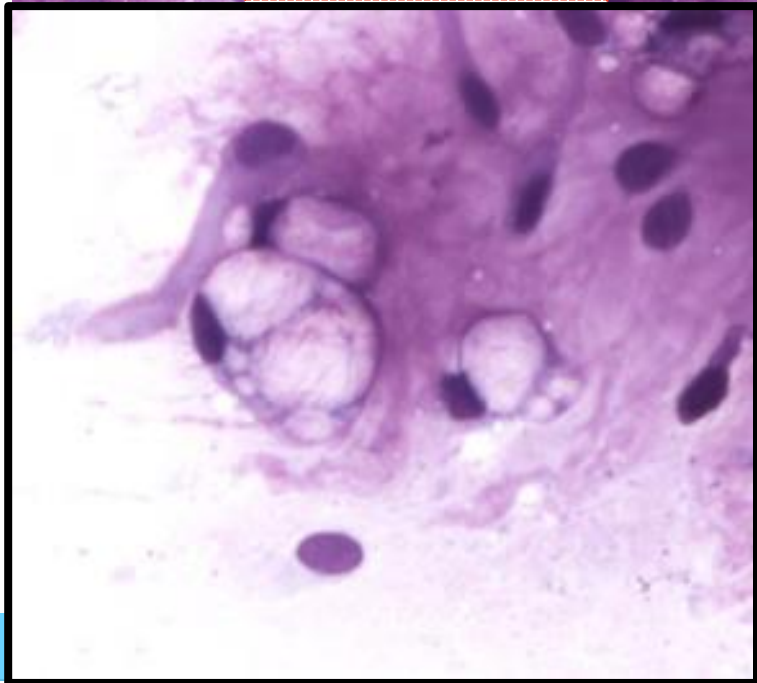
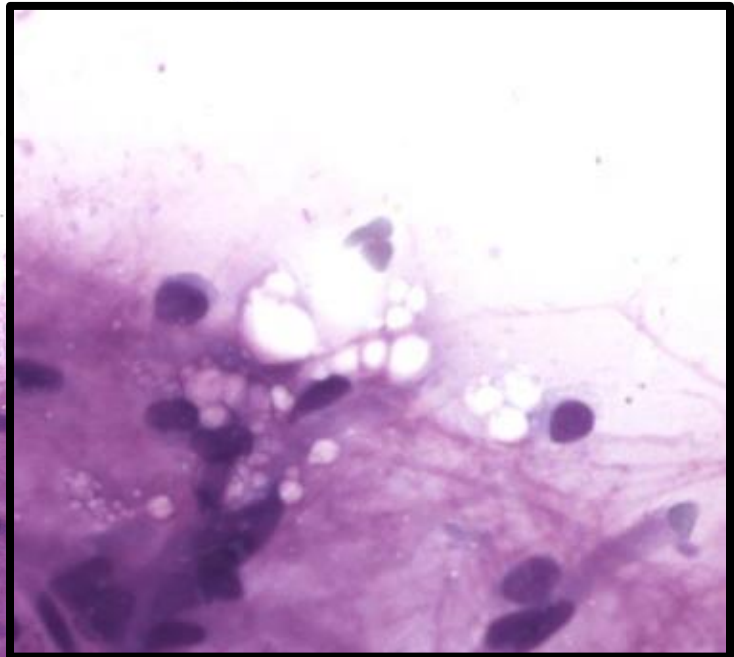
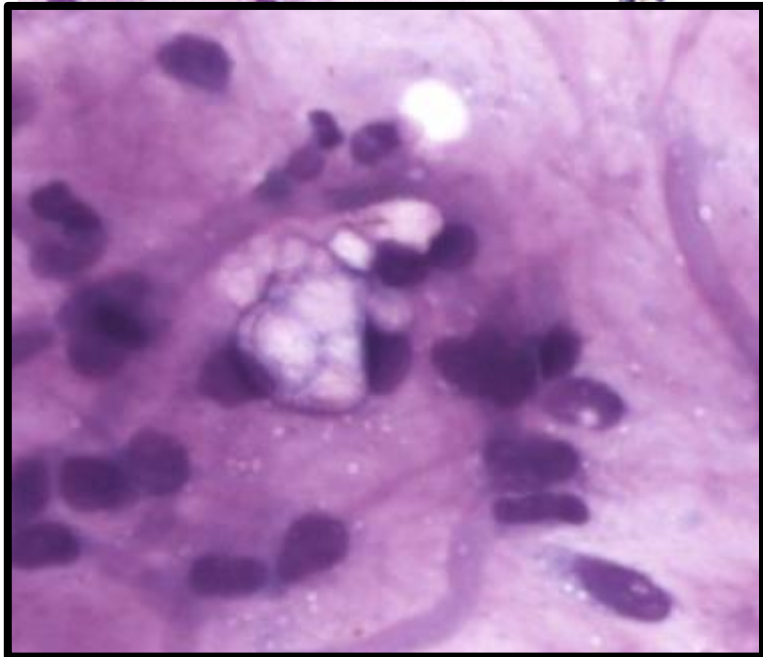
EBUS



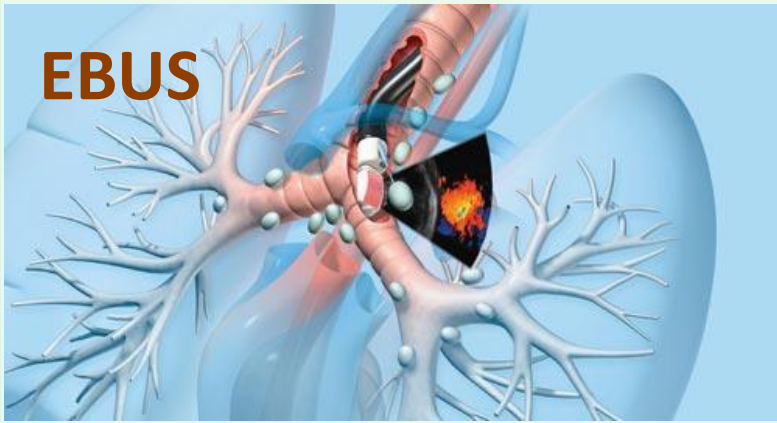Masa homogénea en 2R de
20x37 mm







EBUS



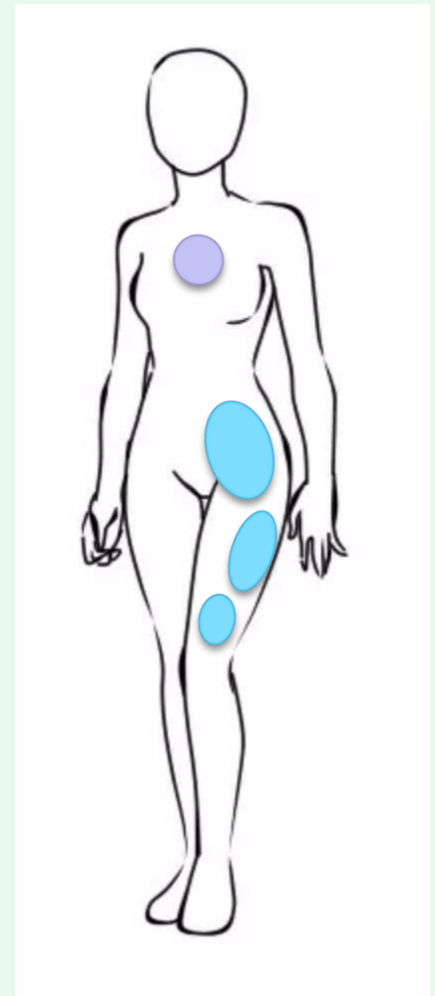
METÁSTASIS DE LIPOSARCOMA MIXOIDE

Caso clínico



- Plan: resección de las adenopatías mediastínicas
- Biopsia nº4:
 - ✦ Múltiples nódulos grisáceos que miden agrupados 5 cm → ~~TOP SECRET~~

METÁSTASIS DE LIPOSARCOMA MIXOIDE



Caso clínico

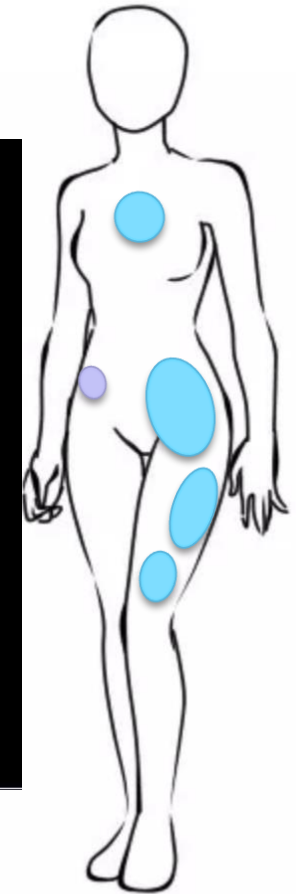
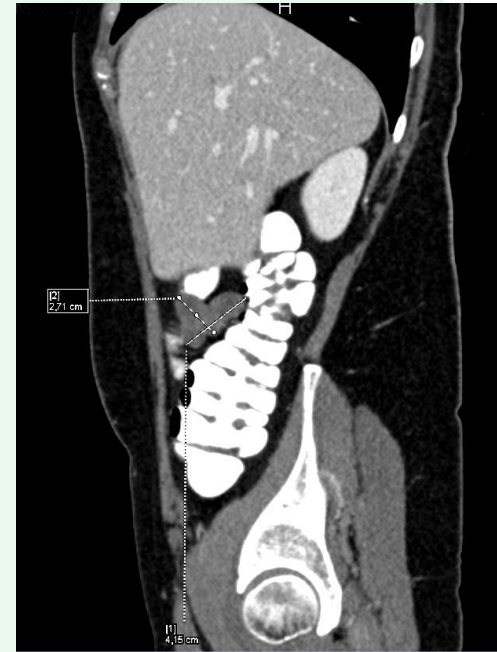

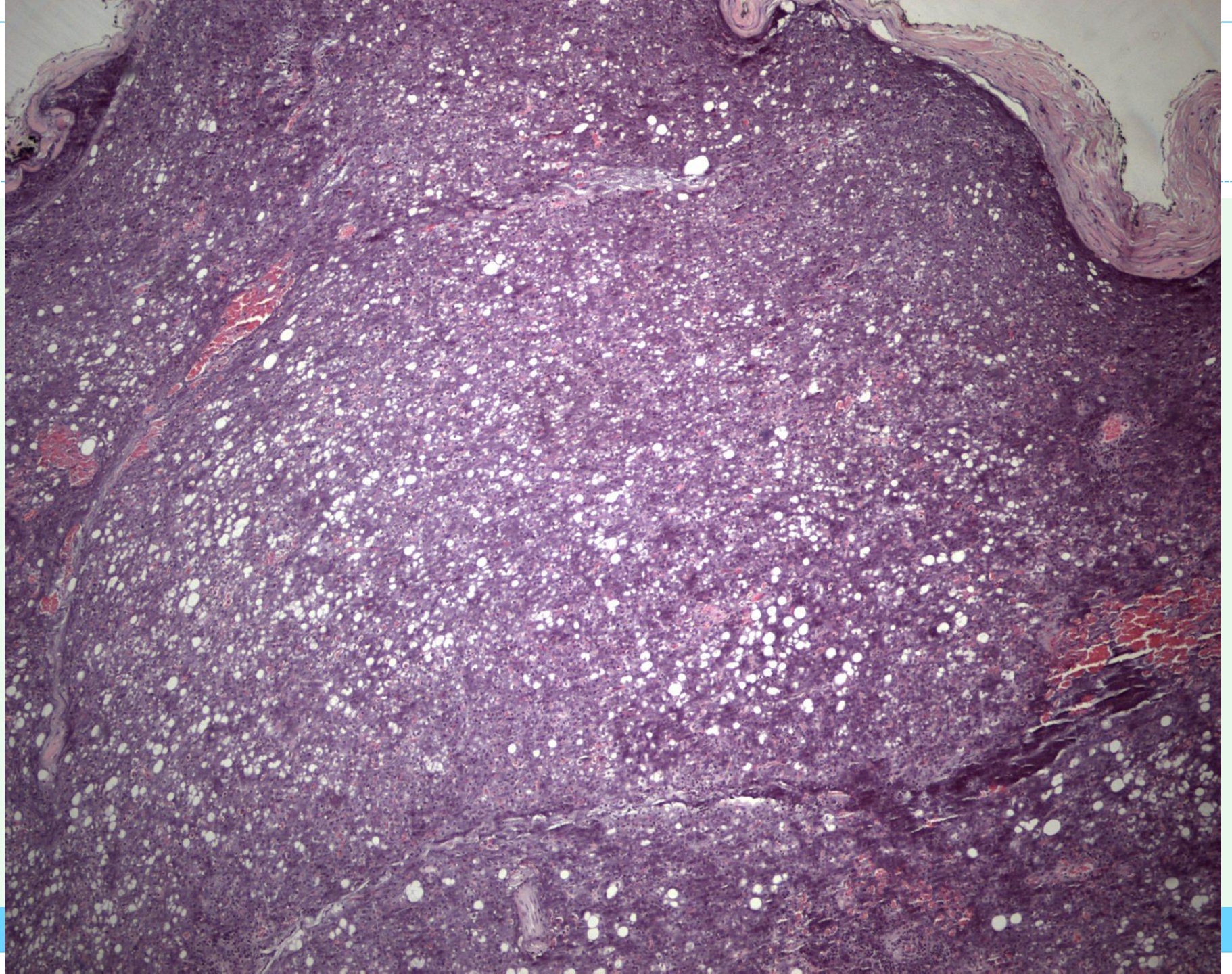TC abdominopélvico: dos lesiones nodulares de densidad de partes blandas en la **grasa del flanco derecho** y **lesión lobulada subhepática dcha paracolónica** de 4 x 2 cm

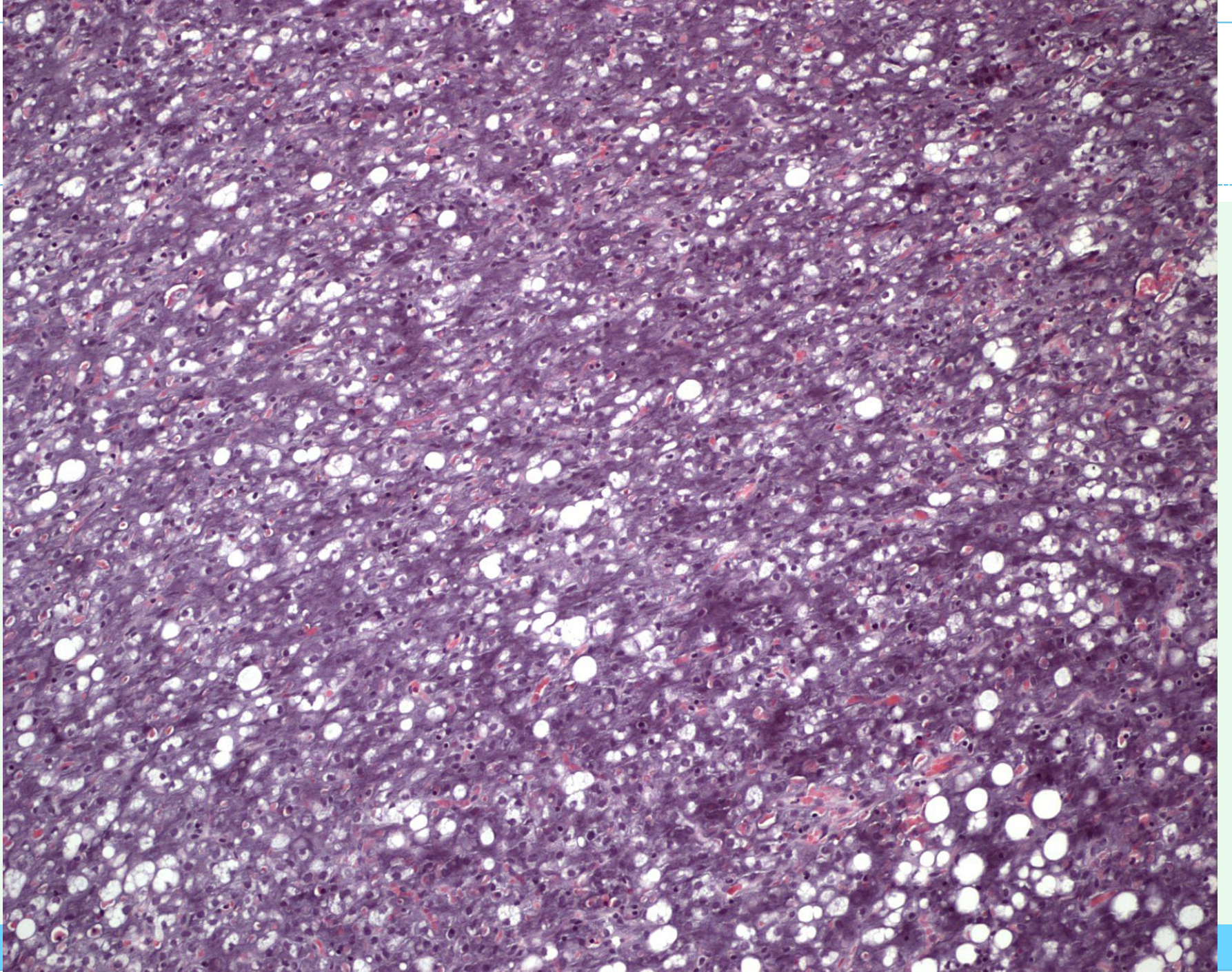
Plan: **Laparotomía media supraumbilical** adherencias de epiplon a pared abdominal: **resección epiplon mayor**

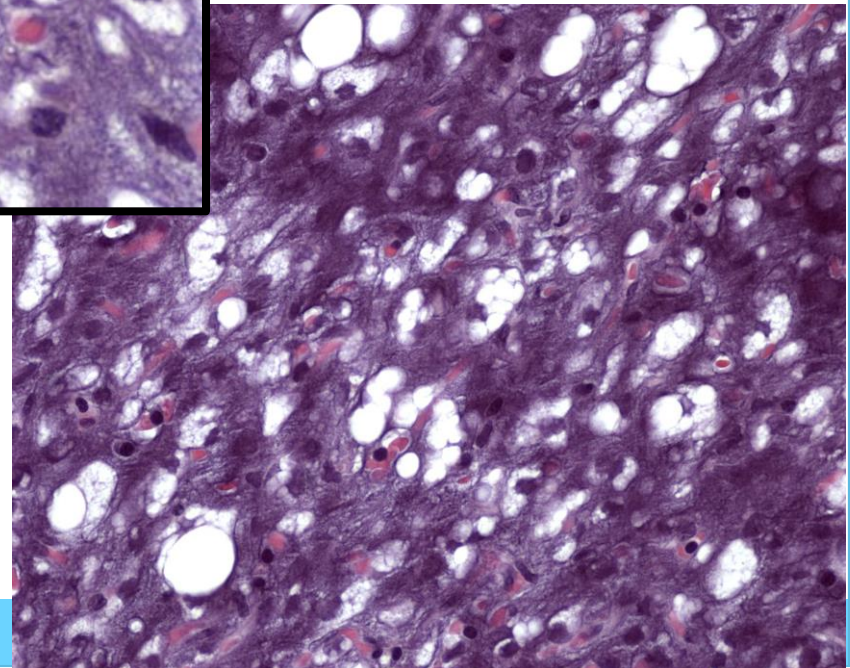
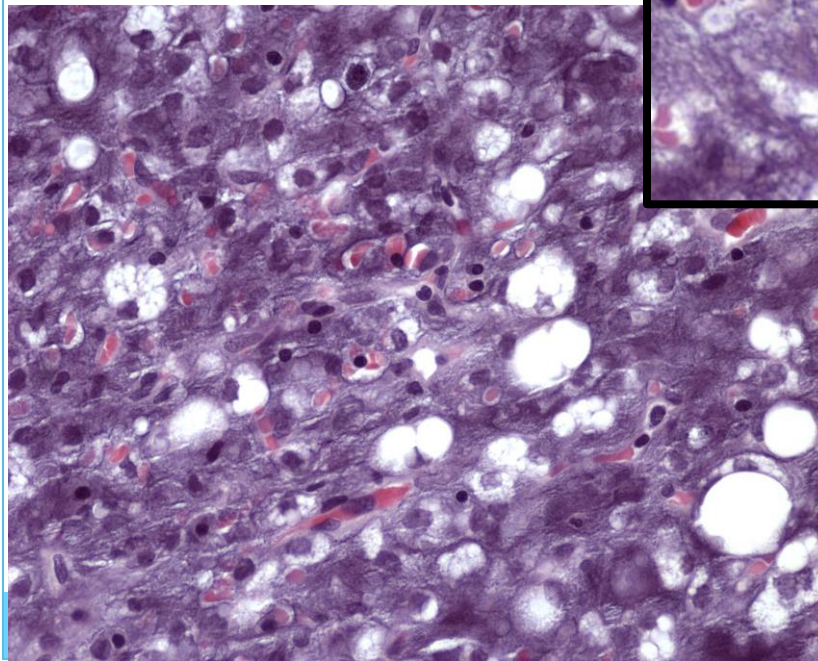
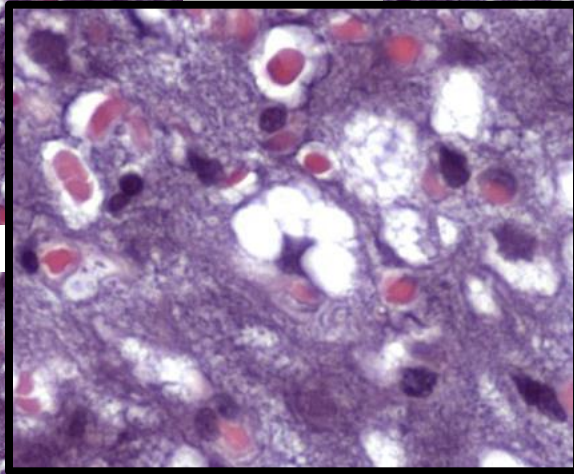
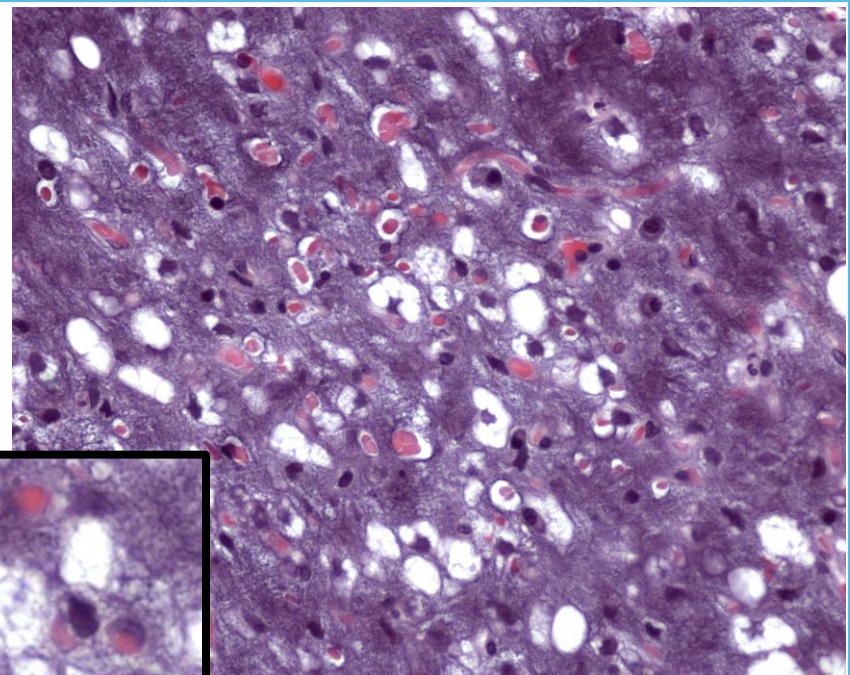
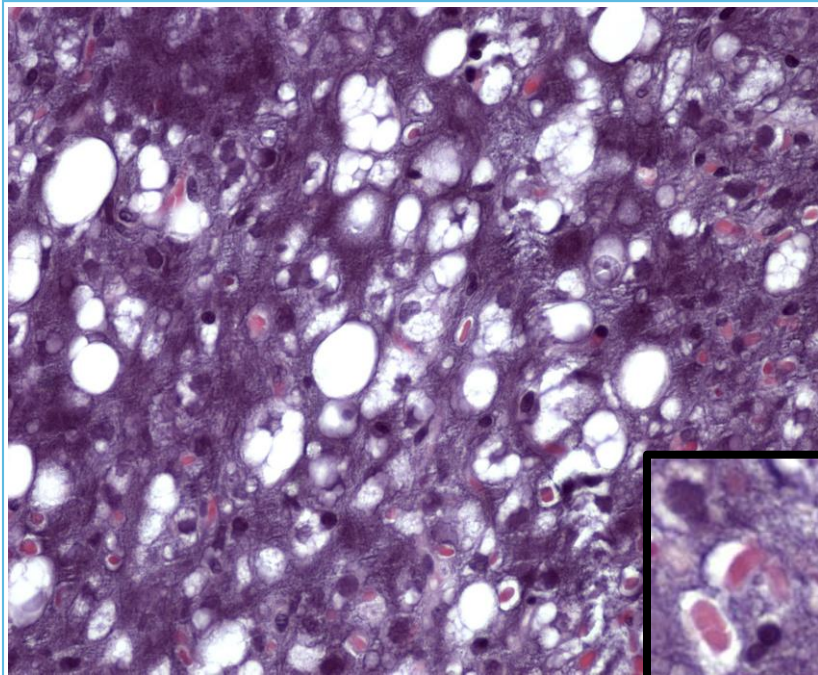
Biopsia nº5:

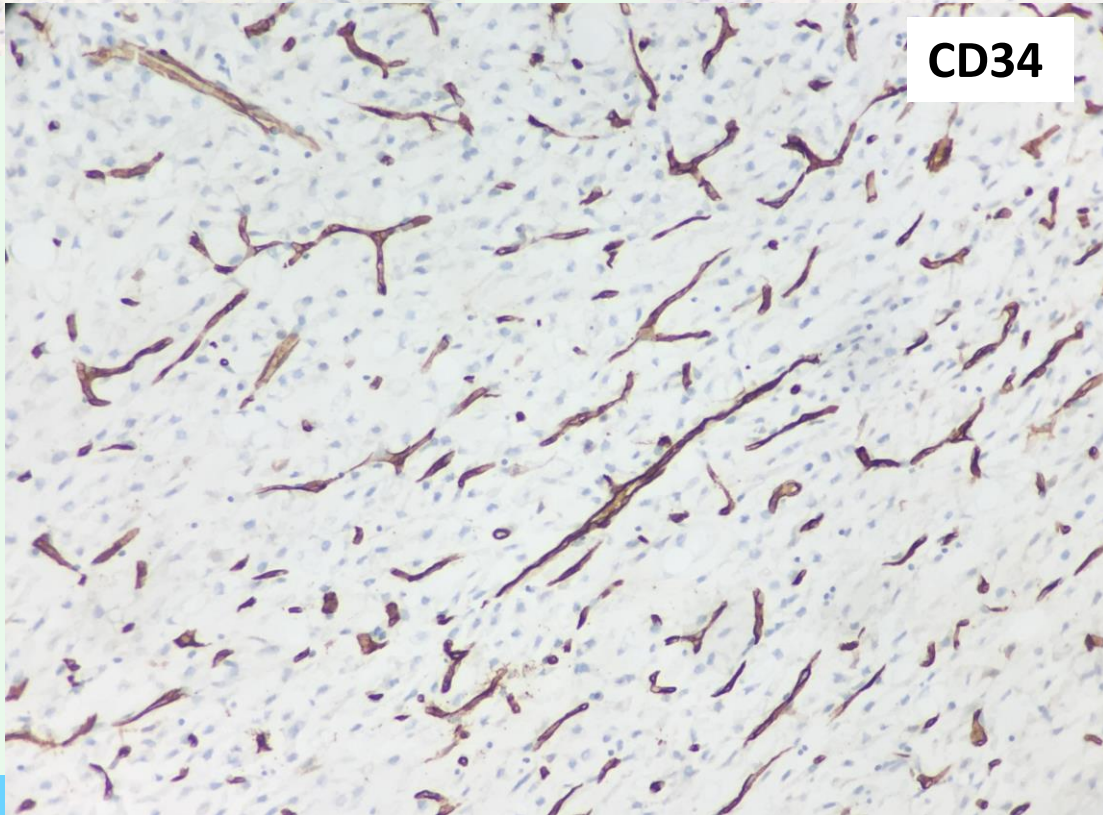
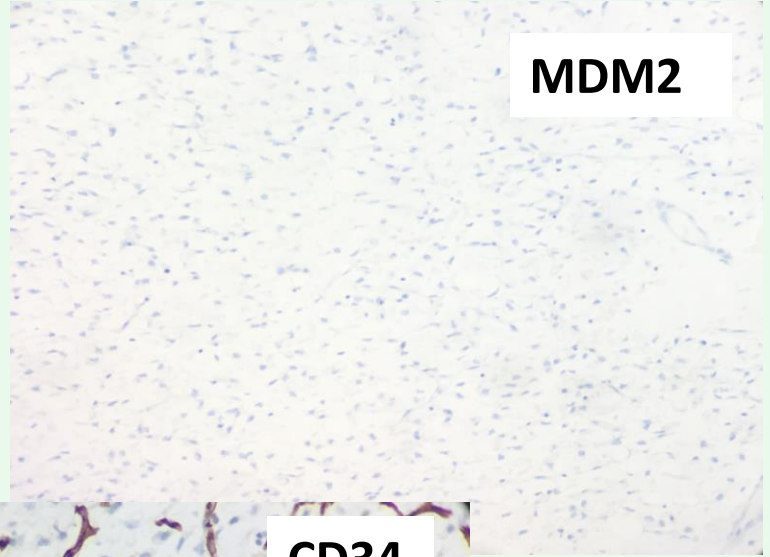
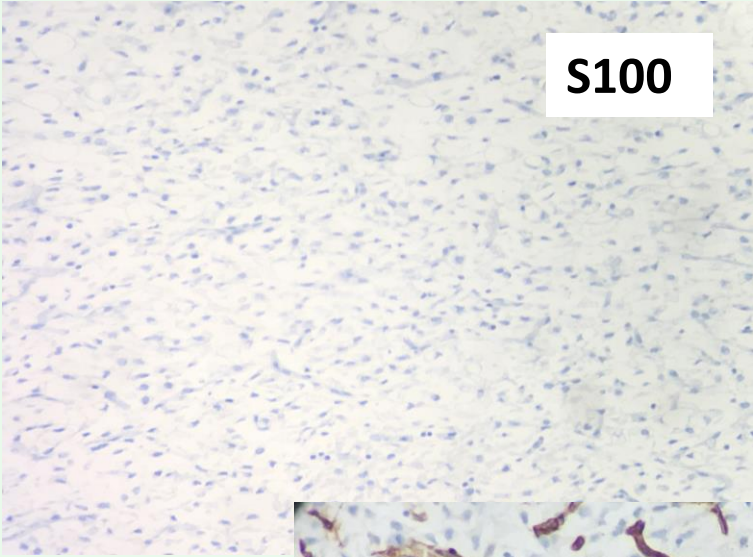
- ✧ Conglomerado de nódulos de hasta 3.7 cm de diámetro mayor











Biopsia #5

METÁSTASIS DE LIPOSARCOMA MIXOIDE

Evolución



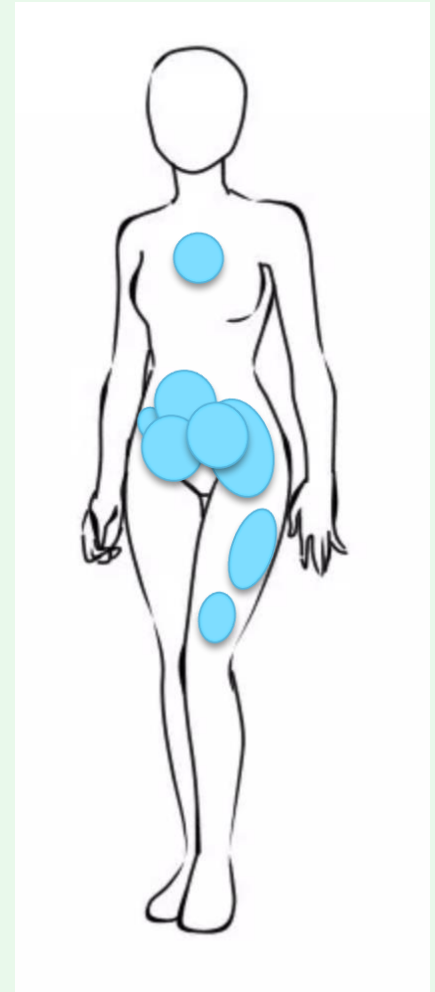
- Recidiva en **músculos oblicuos externos** de pared abdominal (2 nódulos de 2.3 y 1.5 cm de diámetro mayor)
- Nódulo tumoral **retroperitoneal** de 11x10 cm adherido a la cara posterior del útero; tumoración retrogástrica de 3.8 x 3.2; Fragmento de peritoneo pélvico de 1.3 cm



- Nódulo **retroperitoneal** sobre psoas izquierdo de 7.5x5 cm



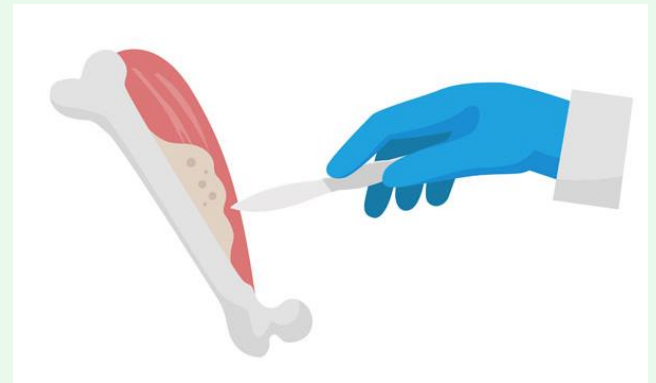
- Múltiples **implantes en mesocolon**



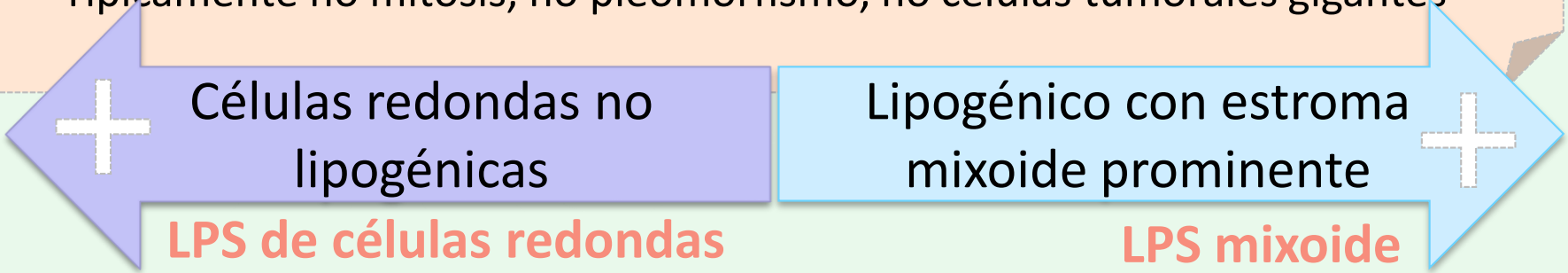
LIPOSARCOMA MIXOIDE



- **15-20%** de los LPS (**5%** de todos los tumores de partes blandas)
- **Adultos jóvenes** (40-50 años) y es el tipo de LPS más frecuente en niños y adolescentes
- Típicamente afecta a las partes blandas profundas de las **extremidades**
- Sinónimo: **LPS células redondas**. Es realmente una expresión del tumor en un grado alto
- Tumor maligno de células redondas-ovales de células primitivas no lipogénicas con variable cantidad de lipoblastos pequeños en anillo de sello



- Tumor de patrón nodular
- Mezcla de **células no lipogénicas redondas-ovales** y **pequeños lipoblastos en anillo de sello en un estroma mixoide prominente**
- Con vasculatura capilar prominente en chicken-wire.
- A veces hace piscinas confluentes de moco (edema pulmonar)
- Típicamente no mitosis, no pleomorfismo, no células tumorales gigantes



LS mixoide/células redondas tiene traslocación típica:

- 95% la $t(12;16)(q13;p11)$ → fusión del gen FUS-DDIT3
- 5% la $t(12;22)(q13;q12)$ → fusión del gen EWSR1-DDIT3



- Actualmente ambas lesiones se clasifican conjuntamente como LPS mixoide y se puede subclasificar en alto y bajo grado

| Bajo grado | Alto grado |
|-----------------------------|---|
| Paucicelular | Hiper celular |
| Monomórficas sin atipia | Células primitivas back to back en >5% del tumor muestreado |
| Vasculatura plexiforme | Vasculatura plexiforme |
| +++Lipoblastos anillo sello | ---Lipoblastos en anillo de sello |
| +++Mucina (azul alcian +) | ---Mucina |

- Si un tumor tiene áreas de alto grado en <5%, reflejarlo como áreas de TRANSICIÓN
- Tumores con abundante componente de alto grado metastatizan con más frecuencia

El diagnóstico es morfológico, por lo que la IHQ no es necesaria, pero nos puede orientar

**CD34 -
MDM2 +**

- LPS BIEN DIFERENCIADO
- LPS DESDIFERENCIADO

**CD34 +
MDM2 -**

- LIPOMA CÉLULAS FUSIFORMES
- LIPOMA PLEOMÓRFICO
- LPS PLEOMÓRFICO

**CD34 -
MDM2 -**

- LPS MIXOIDE

MUCHAS GRACIAS

